

Takto jsou označeny změny proti minulému verzi.
Pro rok 2022 nebyly provedeny žádné změny.

Program **Hodnocení nátěru periferní krve (DIF)** slouží, stejně jako ostatní programy EHK, k hodnocení rutinní práce účastníka. Proto by nátěr měl hodnotit vždy ten pracovník, který nátěry hodnotí v každodenním provozu.

Tyto pokyny jsou určeny pro zpracování nátěrů v EHK. Proto některé definice slouží pouze pro účely EHK a nepředstavují (re)definice referenčních intervalů pro zpracování rutinních vzorků pacientů. Platná doporučení pro vzorky pacientů najdete vždy na www.hematology.cz.

Čím vyšší je počet hodnocených buněk, tím vyšší je přesnost hodnocení, proto se doporučuje hodnotit alespoň 200 buněk.

Jednotlivé položky (elementy, nálezy, znaky) jsou v tomto dokumentu uváděny slovy a pro úplnost je v hranatých závorkách uveden příslušný kód položky dle průvodního listu. Nálezy vždy vybírejte z číselníku, **nedopisujte volné texty!**

Jestliže uvedete *Normální rozpočet* pro leukocyty nebo *Beze změn* pro leukocyty a/nebo erytrocyty a/nebo trombocyty, pak již neuvádějte žádné další znaky.

Příklady: Principiálně chybná je odpověď účastníka, který pro relativní změny počtu leukocytů uvede *Beze změn* a k tomu např. *Neutropenie*. Stejně chybná je pro trombocyty kombinace *Beze změn* a k tomu např. *Mikrotrombocyty*.

LEUKOCYTY

Diferenciální rozpočet

Blasty [001] – veškeré blastické elementy přítomné v nátěru (myeloblasty, monoblasty, lymfoblasty, plazmablasty aj.); v případě potřeby i elementy mladšího vzhledu, pokud je nebude možné blíže zařadit (např. pod lymfocyty, plazmatické buňky atd.).

Monocyty [010] – monocyty a promonocyty (bližší popis uveďte v oddíle Morfologie). Nepatří sem monoblasty (viz 001).

Lymfocyty [011] – všechny elementy typu lymfocytů (vč. patologických forem – viz položky [113] až [116]) přítomné v nátěru s výjimkou blastů a plazmatických buněk (pro obojí jsou samostatné položky); k popisu morfologických změn využijte oddíl Morfologie.

Plazmatické buňky [012] – veškeré plazmatické elementy, které v nátěru naleznete, včetně mladších elementů.

Erytroblasty [040] – veškeré nalezené erytroblasty – tj. bez ohledu na to, zda se jedná o normoblasty či makroevent. megalocerytroblasty a bez ohledu na jejich vývojová stádia.

Vzhledem k poměrně velké variabilitě tzv. fyziologického rozmezí, doporučuje Laboratorní sekce ČHS následné rozmezí hodnot diferenciálního rozpočtu. Toto bude považováno za fyziologické i pro EHK:

Fyziologické rozmezí pro dospělé:

	Doporučené meze	
	Dolní	Horní
Neutrofilů	0,47	0,70
Tyče	0	0,04
Lymfocyty	0,20	0,45
Monocyty	0,02	0,10
Eozinofily	0	0,05
Bazofily	0	0,01

Fyziologické rozmezí pro děti – viz dokument *Referenční meze krevního obrazu (KO), retikulocytů (RET), normoblastů (NRBC) a diferenciálního rozpočtu leukocytů (DIF) u dětí* - k dispozici na webu ČHS (www.hematology.cz).

Morfologie

Kromě výkladu v následujících odstavcích věnujte pozornost i kritériím v tabulce na konci této kapitoly.

Beze změn [100] - nález je morfologicky ve fyziologických mezích. Pokud uvedete *Beze změn*, neuvádějte žádné další znaky.

Hypergranulace / toxické granulace [101] – tyto dva pojmy jdou někdy poněkud hůře odlišit, proto jsme je ponechali jako jednu položku. Jen pro úplnost: toxická granulace je popisována jako „hojná, hrubá, tmavě modrá primární cytoplazmatická granula neutrofilů, které perzistují do zralých stádií a mají silnou myeloperoxidázovou aktivitu; vyskytuje se při infekcích, popáleninách, drogové intoxikaci, zánětech“. Znak uveďte, je-li přítomen u více než 25 % neutrofilů.

Agranulace [103] – granulocyty zcela bez granulace, tento termín slouží především k popisu dysplastických změn v granulocytární řadě, musí být přítomny u více než 25 % neutrofilů, eozinofilů či bazofilů.

Hypersegmentace granulocytů [104] – u neutrofilů se týká buněk, kde je jádro rozděleno na více než 5 segmentů.

Hyposegmentace / asegmentace / pelgeroidie [105] – vyberte i v případě nálezu vlastní Pelgerovy anomálie. Jedná se o buňky hypo- či zcela asegmentované, s abnormálně hutným, kondenzovaným (hrudkovitým) jaderným chromatinem.

Döhleho inkluze [107] - světle modré cytoplazmatické inkluze (tělíška) kulovitého tvaru nebo tvaru tyčinky uložené nejčastěji při okraji buňky. Jedná se o ribozomy nebo hrubé endoplazmatické retikulum. Nalézáme je při infekcích, lékových intoxikacích, podávání růstových faktorů, popáleninách, MDS, mohou být i v těhotenství.

Atypické / reaktivní / patologické monocyty/promonocyty [108] – reaktivní jsou změny, které nalézáme u vyzrálých aktivovaných monocytů a které bývají důsledkem jejich výraznější fagocytární aktivity. Obecně do této kategorie řadíme změny granulace a zbarvení cytoplazmy, četnou a výraznou vakuolizaci, změny tvaru jádra a struktury jaderného chromatinu a přítomnost jadérek. Atypické/patologické jsou monocyty s hypolobací, s perzistencí jádérka či s

bazofilií cytoplazmy při nukleocytoplazmatické asynchronii, oj. i s výraznější granulací či vakuolizací. Promonocyty jsou buňky větší než monocyty, mají prostornou cytoplazmu bez granulace či místy s jemnými granuly či vakuolami; nepravidelně tvarované či mírně přeložené jádro, s jemným chromatinem, s různě zřetelnými jádérky. Patologické monocyty nebo promonocyty nacházíme u akutní myelomonocytární či monocytární/monoblastické leukémie, CMML nebo MDS – změny musí být u poloviny přítomných monocytů (nehodnotit při monocytopenii).

Holá jádra, jaderné stíny [109] – všechna holá jádra přítomná v nátěru s výjimkou jader megakaryocytů a veškeré jaderné stíny včetně Gumprechtových stínů.

Cytoplazmatické fragmenty [111] – přítomnost části cytoplazmy kteréhokoliv elementu.

Vakuolizace [112] – vakuolizace v granulocytární, ev. lymfocytární řadě. Ne u monocytů, u kterých patří k základní charakteristice buňky.

LGL/velké formy lymfocytů [113] – středně velké až velké lymfocyty s většinou excentricky uloženým jádrem (kulaté až oválné) s vysokým poměrem cytoplazmy k jádru s azurofilními granuly v cytoplazmě. Granula jsou v cytoplazmě buď difúzně, nebo soustředěna na jedno místo. Cytoplazma bývá většinou světle modrá. Část buněk má okolo granulí prosvětlení (jako by byla ve vakuole).

Reaktivní lymfocyty [114] – lymfocyty reagující na infekční agens; vidáme je např. u inf. mononukleózy, ale i u řady dalších infekcí. Většinou poměrně polymorfní elementy; dochází ke zvětšení jádra i objemu cytoplazmy. Jedná se většinou o elementy velikosti 10 – 25 µm, jádro oválné, členité nebo podlouhlé, chromatin „rozvolněný“. Mohou být vidět jedno nebo dvě velká jádérka. Cytoplazma je často bohatá, barví se modře a přechází od světlé kolem jádra v tmavě modrou u okrajů („zapuštěné“ okraje – jako když použijete vodové barvy na vlhkou podložku). Cytoplazma může být „zubatá“ a přiléhá k okolním červeným krvinkám (jakoby je chtěla obejmout).

V cytoplazmě můžeme nalézt i azurofilní granula a/nebo vakuoly.

„Vlasaté“ lymfocyty [115] – patologické lymfocyty s jemnými cytoplazmatickými výběžky po celém obvodu či na obou pólech buňky (lymfocyty klasické formy vlasatobuněčné leukémie = HCL, variantní HCL nebo splenickeho vilózního lymfomu = SVL). Bližší specifikaci choroby potom uvedete v oddíle JE PODEZŘENÍ NA.

Atypické formy lymfocytů (kromě „vlasatých“) [116] – jde o atypické (ve smyslu patologické) formy lymfocytů, tj. lymfocyty atypické velikostí, tvarem a konturou jádra, charakterem chromatinu, barvitelností, prostorností, či konturou cytoplazmy. Jsou přítomny v rámci hematologických B - a T - lymfoproliferativních onemocnění, např. CLL, PLL, NHL, včetně patologických plazmocytů. „Vlasaté“ lymfocyty do této skupiny nezařazujte, jsou uvedeny samostatně (viz předchozí odstavec).

Jaderné fragmenty neutrofilů [117] - odštěpený jaderný chromatin v cytoplazmě neutrofilů.

Změny rozpočtu (relativní)

Pokud uvedete *Normální rozpočet*, neuvádějte žádné další znaky.

Všechny položky [200 až 209] uvádějte v souladu s vámi nalezeným počtem příslušných buněk v rozpočtu. K orientaci vám slouží tabulka Fyziologické rozmezí výše v odstavci Diferenciální rozpočet.

Neutropenie [201]	Pokud se v nátěru objeví i mladší
Neutrofilie [202]	formy neutrofilní řady, zahrnujeme
Posun doleva [209]	do těchto pojmů všechny buňky od
	myelocytů po segmenty (dohoda
	skupiny expertních pracovišť).
Lymfocytóza [203]	V hodnocení celkového počtu
Lymfocytopenie [204]	leukocytů je nutné zohledňovat i
	plazmatické elementy (tj. typ
	B-lymfocytů).

Nález (znak)	Kritéria pro uvedení (výběr) nálezu
Hypersegmentace granulocytů [104]	Alespoň 10 % neutrofilů s více než 5 segmenty.
Hyposegmentace / asegmentace / pelgeroidie [105]	Nejedná se o nález fyziologických elementů pouze se 2 segmenty!
Auerovy tyčky [106]	Označte vždy, jestliže v nátěru naleznete i jen jediný výskyt.
Döhleho inkluze [107]	Nalezeno u více než 10 % neutrofilů.
Atypické/reaktivní monocyty [108]	Alespoň 50 % přítomných monocytů.
Holá jádra, jaderné stíny [109]	Alespoň 10 na 100 leukocytů.
Cytoplazmatické fragmenty [111]	Alespoň 3 na 100 leukocytů.
Vakuolizace [112]	Nalezeno u více než 10 % neutrofilů nebo lymfocytů. Pouze v granulocytární a lymfocytární řadě!
LGL / velké formy lymfocytů [113] Reaktivní lymfocyty [114]	Alespoň 50 % počtu lymfocytů. V případě přítomnosti reaktivních lymfocytů a reaktivních forem LGL uveďte jen reaktivní lymfocyty (položka 114).
„Vlasaté“ lymfocyty [115] Atypické formy lymfocytů [116]	Tyto nálezy označte vždy, jestliže v nátěru naleznete i jen jediný výskyt příslušného znaku.
Jaderné fragmenty neutrofilů [117]	Přítomnost alespoň u 10 % neutrofilů.

ERYTROCITY

Morfologie

Přítomnost erytrocytárních atypií by měla být zaznamenána v případě, že jsou splněna kritéria uvedená v tabulce níže. Hodnotí se vždy na cca 1000 erytrocytů při použití objektivu se zvětšením 100x (pod imerzí), tj. 4 – 5 zorných polí s 200 – 250 erytrocyty.

Beze změn [300] - nález je fyziologický, to znamená: normocytóza, izocytóza (RDW < 15,2 %), bez inkluzí a nápadnějších tvarových anomálií. Pokud uvedete *Beze změn*, neuvádějte žádné další znaky.

Normocytóza [301] - MCV je ve fyziologických mezích, RDW < 15,2 % a jsou přítomny abnormity erytrocytů.

Mikrocytóza [302], makrocytóza [303] – obojí znamená, že MCV je mimo fyziologické meze, ne přítomnost jednotlivých malých či velkých erytrocytů!

Poikilocytóza [305] - směs morfologicky jasně či hůře definovaných tvarů erytrocytů (např. v rámci myelofibrózy, dyserythropoetické anémie, či těžké sideropenické anémie). Její přítomnost nevyklučuje současný nález např. eliptocytů či sférocytů apod. (viz

tabulka). Ale přítomnost jedné jasně definované tvarové anomálie není poikilocytóza.

Schistocyty (a další fragmentocyty) [314] – patří sem i keratocyty (tzv. „horned cells“) a jiné mechanicky poškozené červené krvinky (viz doporučení na www.hematology.cz – Schistocyty – identifikace, kvantifikace a diagnostický přínos).

Penízkovatění erytrocytů (rouleaux) [321] – pravidelné delší či kratší nakupení erytrocytů (3 – 4 i více); vidáme je při zvýšené hladině proteinů o velké molekulové hmotnosti v plazmě (např. myelom) – hodnotíme pouze v okrajích nátěru, kde jsou erytrocyty přítomny jednotlivě (POZOR není to totéž co aglutinace!).

Pappenheimerova tělíčka [322] – malé bazofilní inkluze většinou na periférii erytrocytu, jsou to agregáty feritinu, erytrocyty s těmito inkluzemi se nazývají siderocyty.

Agglutinace erytrocytů [323] - nepravidelné shluky erytrocytů; zralé erytrocyty aglutinují, pokud jsou potaženy protilátkami, např. u diagnózy AIHA.

Nález (znak)	Kritéria pro uvedení (výběr) nálezu
Normocytóza [301]	Řiďte se hodnotou MCV. Při RDW > 15,2 % (tj. patologické) není vhodné se k tomuto parametru vyjadřovat (uvádět pouze anizocytóza)! <i>Vysvětlení: Rozptyl velikosti buněk je tak velký, že správně by musely být zřejmě vybrány všechny tři znaky (normocytóza + mikrocytóza + makrocytóza).</i>
Mikrocytóza [302] Makrocytóza [303]	Řiďte se hodnotou MCV (fyziologické rozmezí 82 – 98 fl).
Anizocytóza [304]	Řiďte se hodnotou RDW (fyziologické rozmezí 10 - 15,2 %).
Poikilocytóza [305]	Podíl erytrocytů bizarních tvarů je alespoň 10 %. Označuje směs polymorfních až bizarních tvarů erytrocytů. Znak nevybírejte u mírných změn nebo jedné jasně definované anomálie.
Eliptocyty, ovalocyty [306] Sférocyty [307] Stomatocyty [308] Drepanocyty [309] Dakryocyty [310] Akantocyty [311] Echinocyty [312] Terčovitě erytrocyty [313] Schistocyty (a další fragmentocyty) [314] Polychromázie [315]	Alespoň 10 na 1000 erytrocytů.
Hypochromie [316]	Přítomnost hypochromních erytrocytů + údaje ze zadání: řiďte se hodnotou MCH (fyziologické rozmezí 28 – 34 pg), MCHC (fyziologické rozmezí 320 - 360 g/L). Hypochromní erytrocyt = erytrocyty s projasněním více než 1/3 plochy buňky.
Bazofilní tečkování [317] Howell-Jollyho tělíčka [318] Cabotovy prstence [319] Pappenheimerova tělíčka [322]	Alespoň 2 na 1000 erytrocytů.
Parazitární inkluze (např. malarická plazmodia) [320]	Tento nález uveďte vždy, jestliže v nátěru naleznete i jen jediný výskyt.

TROMBOCYTY

Morfologie

Beze změn [400] - nález je fyziologický. Pokud uvedete *Beze změn*, neuvádějte žádné další znaky.

Makrotrombocyty [401] – trombocyty velikosti erytrocytu v počtu 5 a více na 1000 erytrocytů nebo nález alespoň 1 obrovského (velikost minimálně jako malý lymfocyt).

Destičkové shluky [404] – dva a více shluků v ploše nátěru, každý shluk obsahuje alespoň 20 trombocytů.

Hypo/agranularita trombocytů [406] – výrazně snížená granulace krevních destiček (alespoň u 50 % buněk), v krajním případě z trombocytů vidíme pouze jemné ohraničení.

Části jader megakaryocytů [407] (= úlomky jader, části jader nebo holá jádra megakaryocytů) – typické např. u myeloproliferativních onemocnění.

KLINICKÉ DOPORUČENÍ (viz též algoritmus - obrázek níže)

Hodnocení nátěru

- V případě, že nálezy v nátěru jsou v referenčních mezích a beze změn v morfologii erytrocytů, leukocytů a trombocytů, zvolte *Nátěr je ve fyziologických mezích/nátěr s reaktivními změnami* a v oddíle JE PODEZŘENÍ NA neuvádějte nic.
- V případě, že má nátěr reaktivní charakter (změny při infekcích, změny polékové, pozánětlivé), zvolte *Nátěr je ve fyziologických mezích/nátěr s reaktivními změnami* a v oddíle JE PODEZŘENÍ NA uveďte své podezření na příslušnou diagnózu. V tomto ani v předchozím případě není na místě doporučení k vyšetření specialistou hematologem.
- Pokud naleznete patologii v rámci hematologických či hematookologických onemocnění (např. změny erytrocytů v rámci kongenitálních či hemolytických anémií, změny v leukocytech v rámci akutních leukémií, MDS, změny trombocytů při myeloproliferativních onemocněních atd.), zvolte *Nátěr je patologický* a v oddíle JE PODEZŘENÍ NA uveďte své podezření na příslušnou diagnózu.

Vyšetření specialistou hematologem

Zvažte, zda patologie je natolik závažná, že by nemocného měl vyšetřit specialista hematolog, či vyžaduje dlouhodobé sledování a kontroly na hematologii – v takovém případě zvolte: *Doporučili bychom vyšetření pacienta specialistou hematologem*. V opačném případě zvolte: *Nedoporučili bychom vyšetření pacienta specialistou hematologem*.

JE PODEZŘENÍ NA (viz též algoritmus - obrázek níže)

Zde pro každý nátěr uveďte **nejvýše 2 onemocnění**, na která máte podezření. Tam, kde je zřejmé, že se jedná o chorobu z některé skupiny (např. anémie) a nejste schopni tuto blíže určit, vyberte v příslušné skupině položku „blíže nelze určit“.

V případě, že si myslíte, že by se mohlo jednat o onemocnění, které ve výčtu není uvedeno, vyberte položku 799 (jiné onemocnění výše neuvedené).

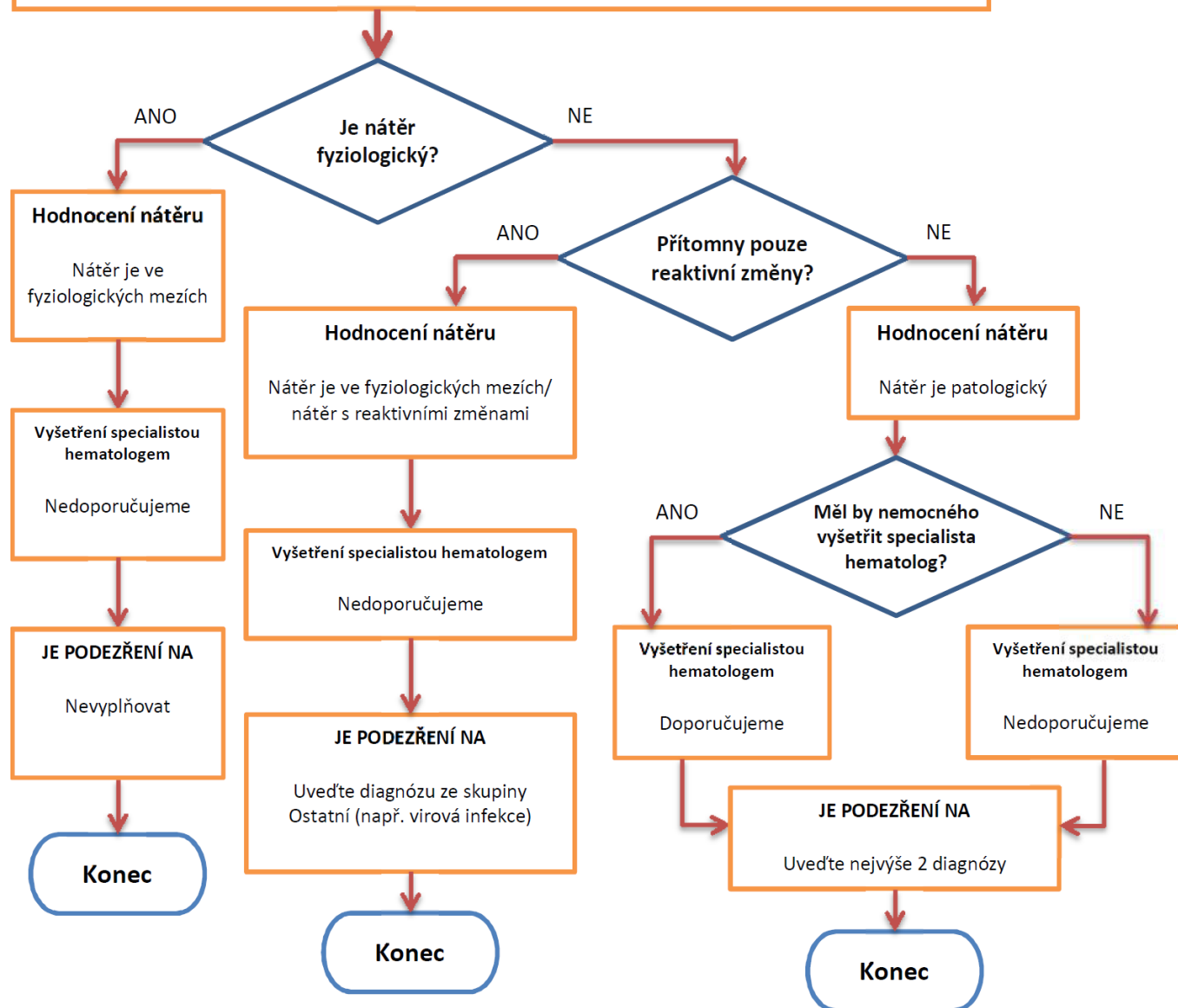
Neznačujte změny, které patří již k základnímu onemocnění (např. při podezření na akutní leukémii patří anémie a trombocytopenie k obrazu základního onemocnění).

Vaše podezření na určitou diagnózu musí být vždy podloženo morfologickými výsledky (tj. není možné uvést v rozpočtu i v morfologickém hodnocení v podstatě fyziologický nález a jako diagnózu uvést např. virovou infekci či některý typ leukémie).

Nenechávejte se zmást diagnózou uvedenou v krátkém popisu pacienta. Onemocnění může být pokročilejší, může se jednat o komplikaci či zcela jinou diagnózu. Proto je nutné **vždy v první řadě přihlížet k aktuálnímu krevnímu obrazu a morfologickému nálezu!**

Doporučený postup pro hledání odpovědi na otázky v oddílech **KLINICKÉ DOPORUČENÍ** a **JE PODEZŘENÍ NA**

Proveďte zhodnocení nátěru – rozpočet leukocytů, morfologie leukocytů, erytrocytů a trombocytů



HODNOCENÍ KVALITY NÁTĚRU

Poslední část je určena k hodnocení vaší spokojenosti s předloženými nátěry. Tyto údaje nám slouží k monitorování kvality práce pracovišť, která nátěry pro program DIF připravují.

Velmi vás prosíme, snažte se dívat na nátěr i barvení objektivně, ne jen z pohledu zvyklostí své laboratoře. Jemné barevné odstíny by neměly být na závalu řádnému zhodnocení morfologie buněk. Nezapomínejte ani na skutečnost, že nátěry i barvení mohou být ovlivněny typem onemocnění (např. zhoršené barvení při MDS).