

Všechny fotografie naleznete v lepším rozlišení na stránce <http://www.sekk.cz>

Pro všechny 4 fotografie:

69letý pacient s tumorem Vaterské papily, krátce po zákroku na játrech pro výrazné zvětšení metastázy byl přijat z domu na interní kliniku. Stěžoval si na opakované febrilie nad 38 °C nereagující na Paralen, celkovou slabost, velmi málo jedl a pil.

Výsledky provedených testů

(moč)

pH 6,0

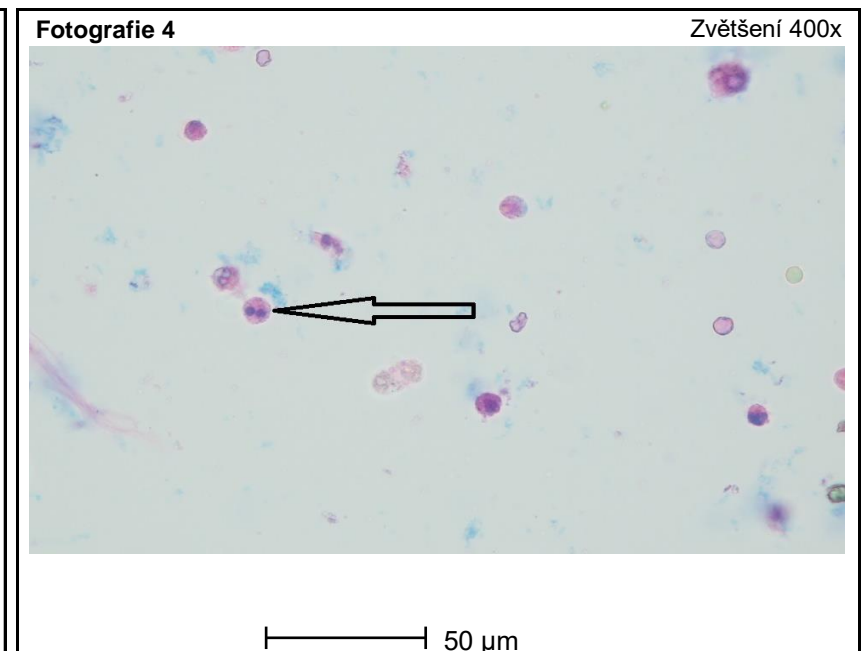
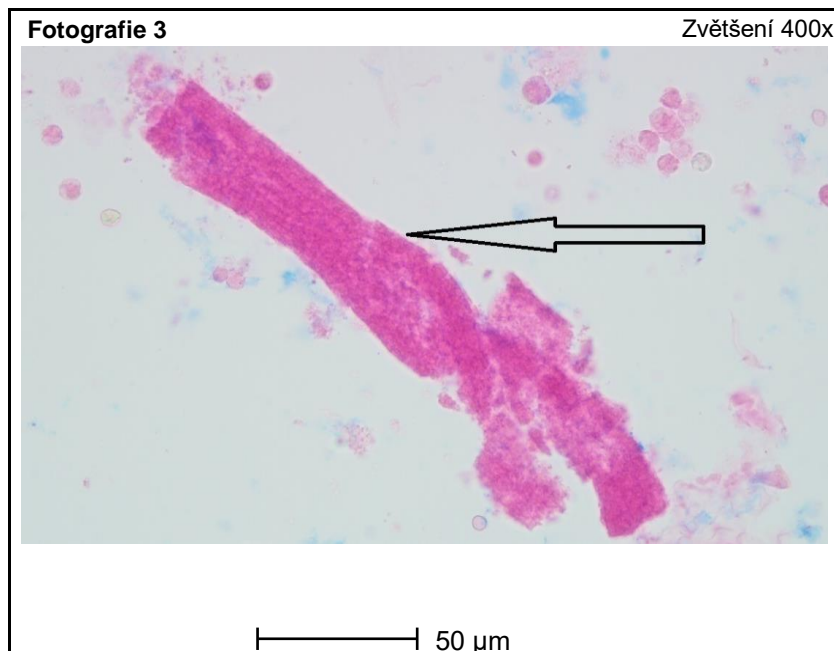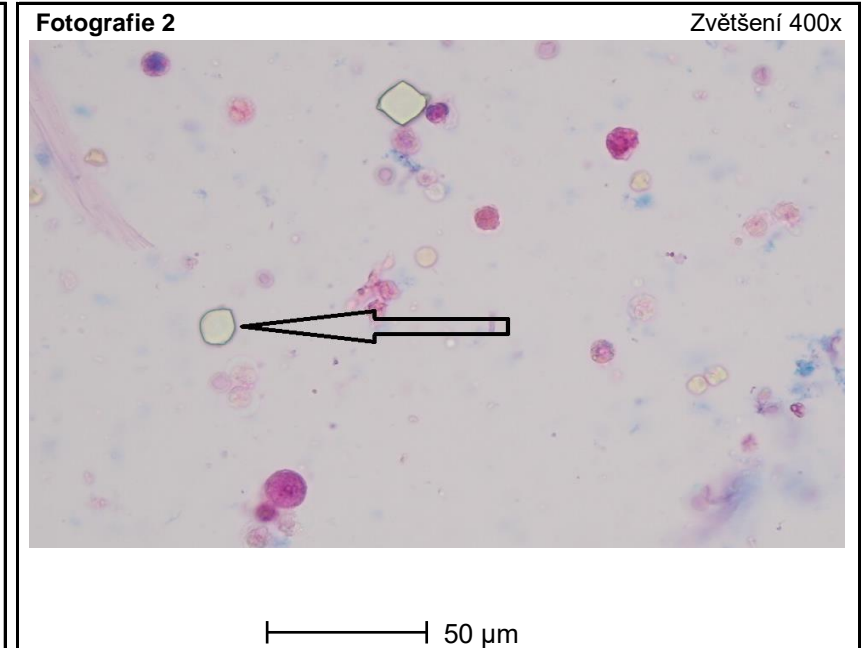
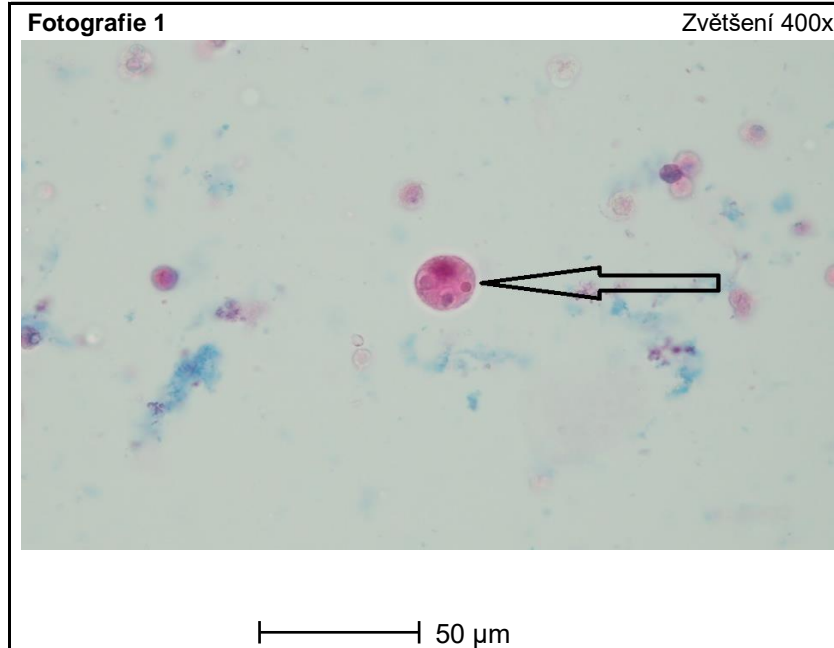
hustota 1023

bílkovina 2 arb.j.

krev 3 arb.j.

leukocyty 3 arb.j.

ostatní políčka negativní



Vzorek byl zpracován v souladu s ELCM – European urinalysis guidelines. Scand J Clin Lab Invest, 2000