

Všechny fotografie naleznete v lepším rozlišení na stránce <http://www.sekk.cz>

**Pro všechny 4 fotografie:**

69letý kardiak s chronickým srdečním selháním byl přijat na interní oddělení pro pneumonii (není koronavirového typu). Po několika dnech byl stav komplikován rozvojem hypoxie a oligurického renálního selhání, přesto byl získán a vyšetřen vzorek moči.

**Výsledky provedených testů**

**(moč)**

pH 5,5

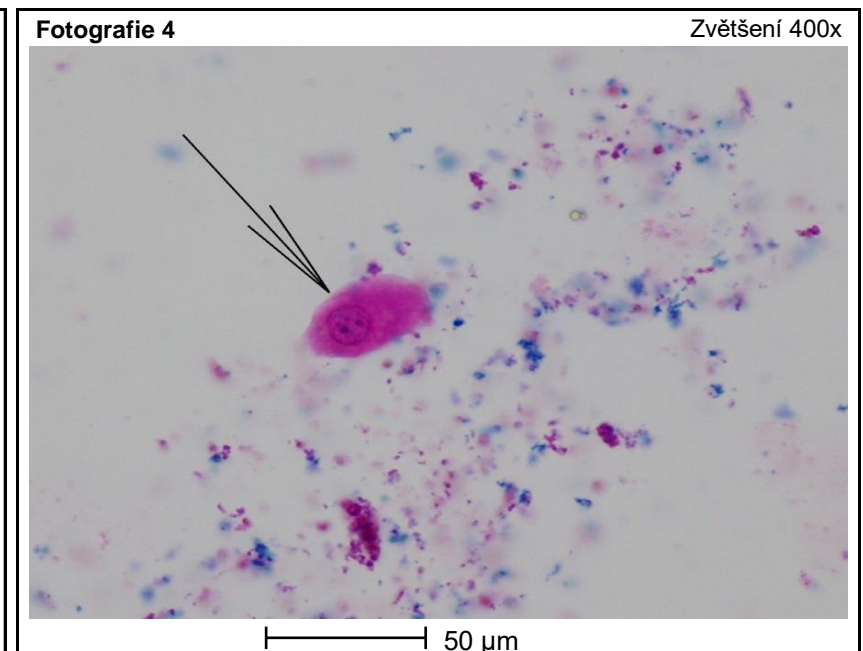
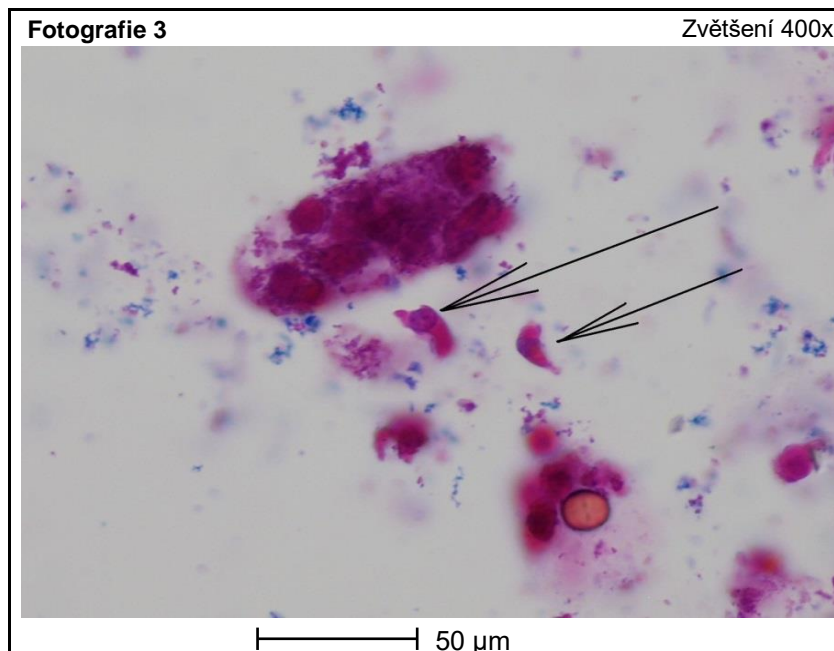
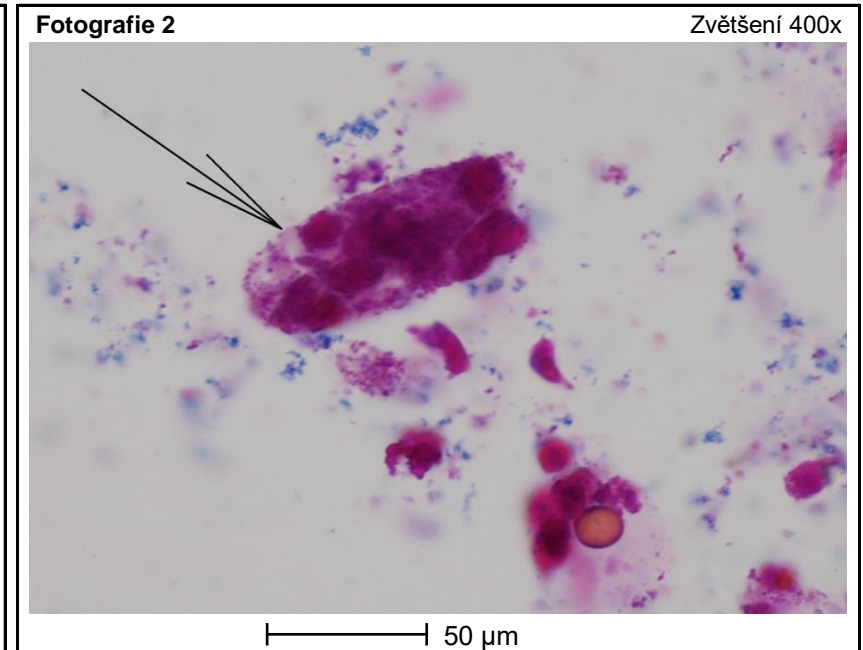
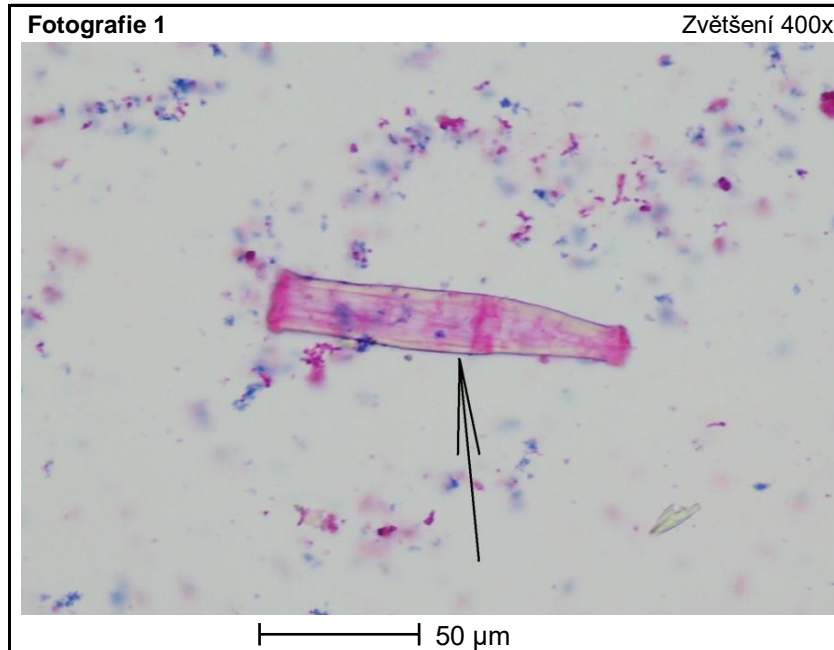
hustota 1020

bílkovina 1 arb. j.

krev 1 arb. j.

zákal 1 arb. j.

ostatní políčka negativní



Vzorek byl zpracován v souladu s ELCM – European urinalysis guidelines. Scand J Clin Lab Invest, 2000