

Všechny fotografie naleznete (v lepším rozlišení) na stránce <http://www.sekk.cz>

Pro všechny 4 fotografie:

44letý muž s centrální spastickou kvadruplegií po skoku do požární nádrže před 7 lety přijat k opakované sanaci a plastice dekubitu v ischiadické oblasti. Moč z epicystostomie byla odebrána při vstupním vyšetření na plastickou chirurgii.

Výsledky provedených testů (moč)

bílkovina 1 arb. j.

dusitany 2 arb. j.

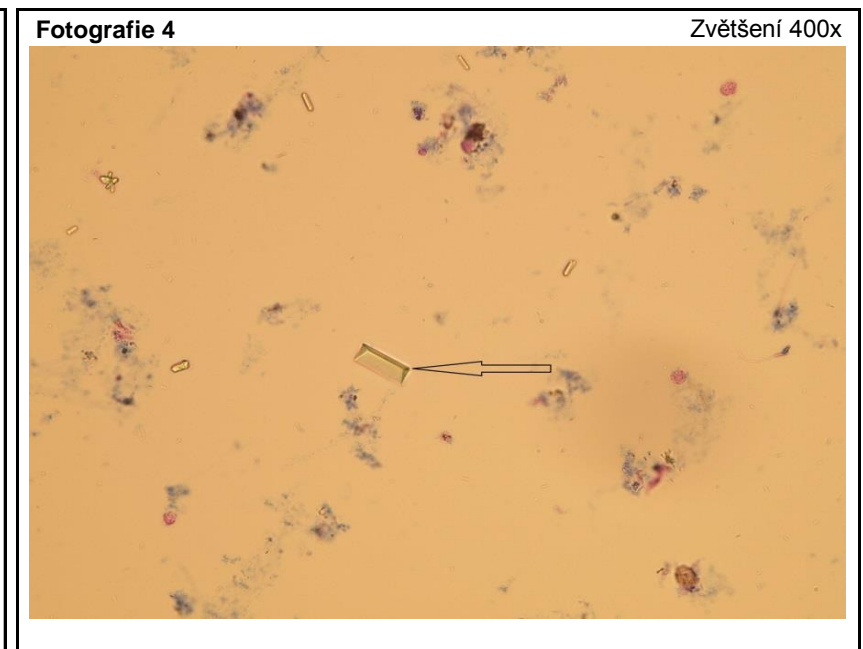
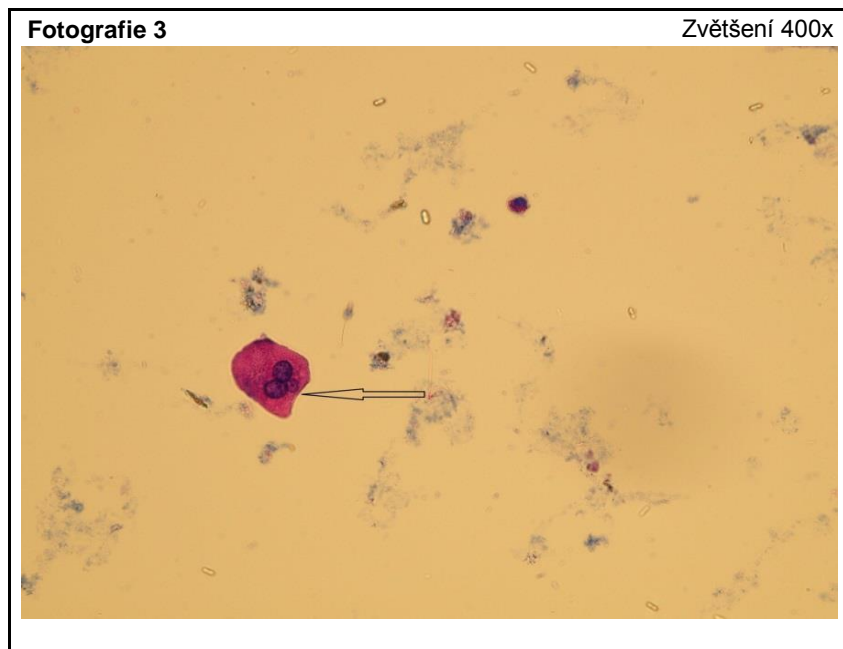
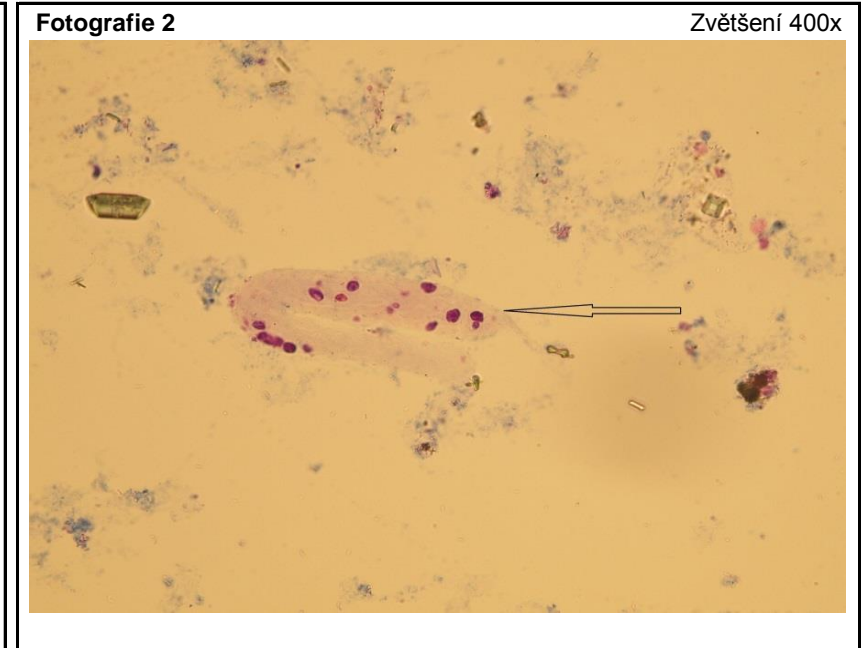
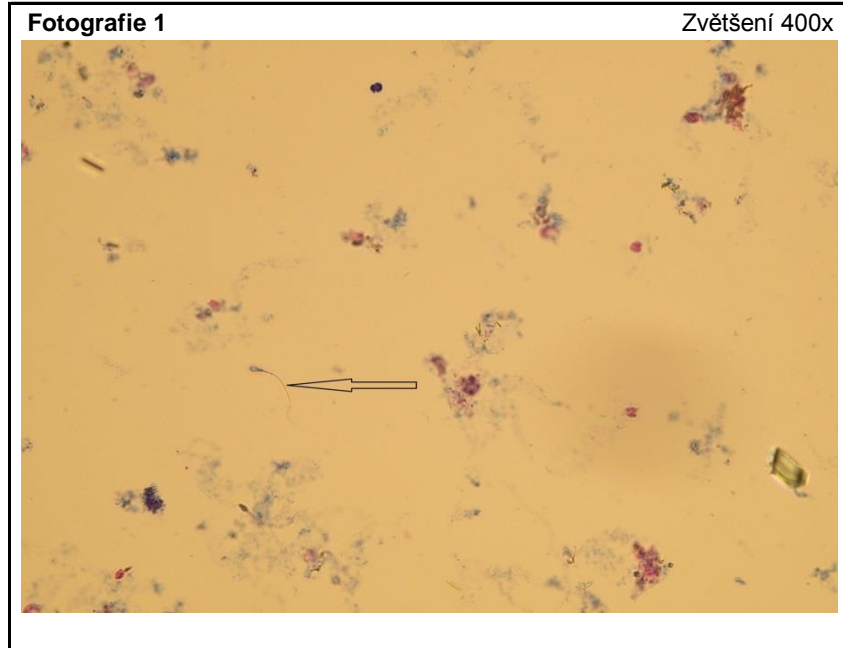
hustota 1011

krev 1 arb. j.

leukocyty 2 arb. j.

pH 8,5

ostatní políčka negativní



Všechny preparáty byly zpracovány v souladu s ELCM – European urinalysis guidelines. Scand J Clin Lab Invest, 2000