

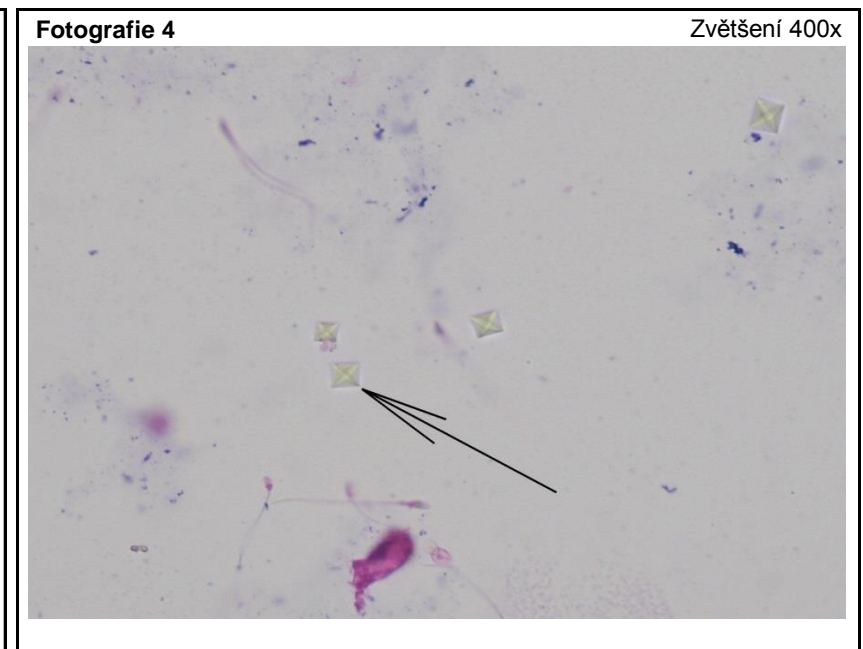
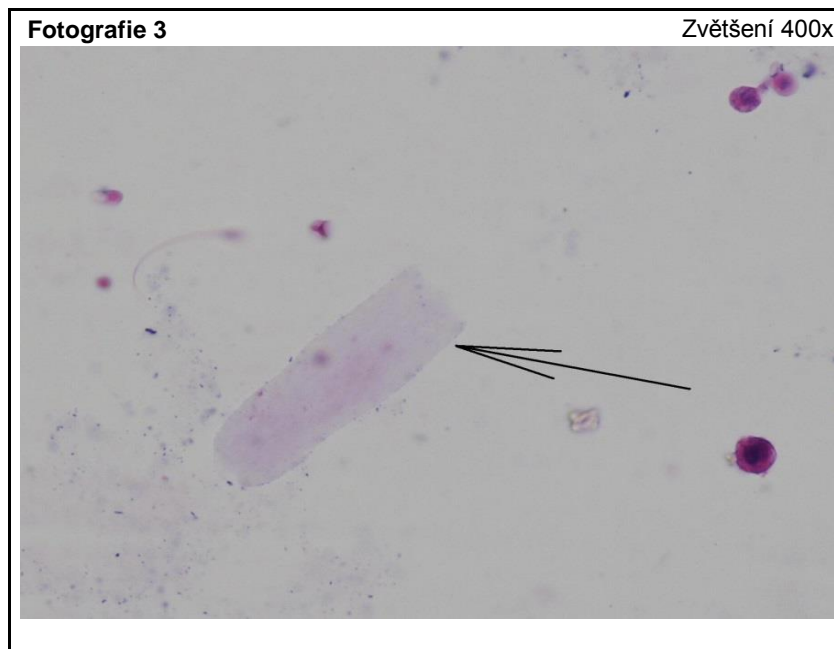
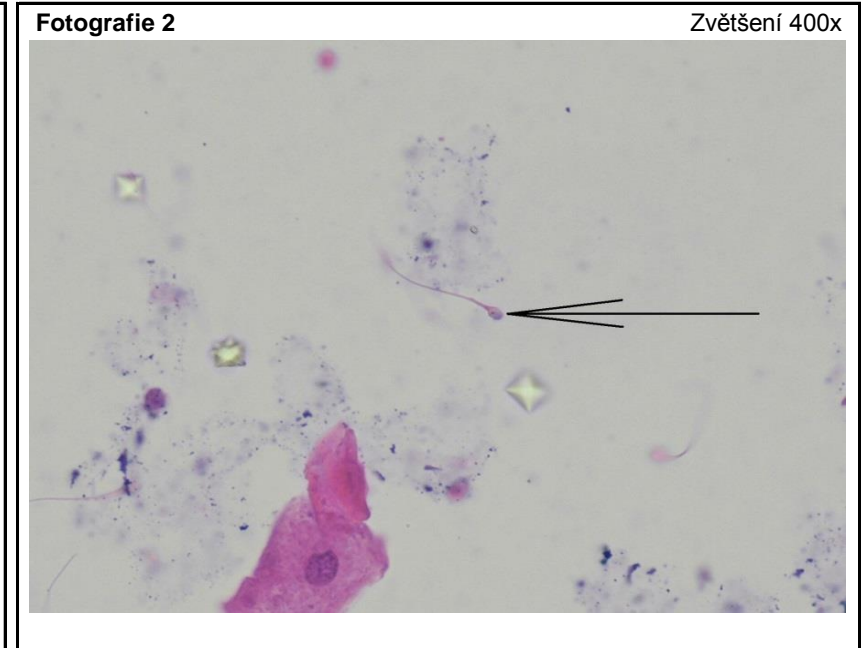
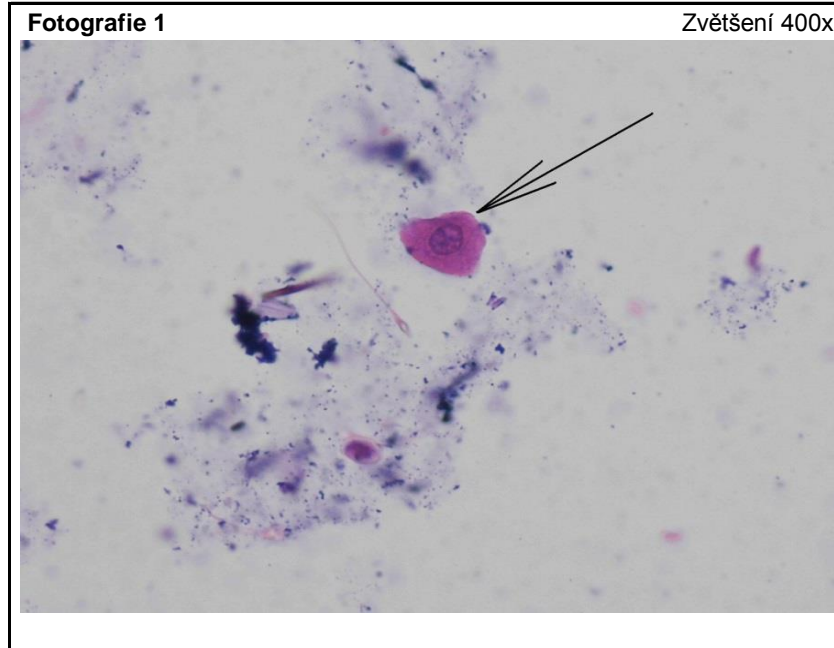
Všechny fotografie naleznete (v lepším rozlišení) na stránce <http://www.sekk.cz>

Pro všechny 4 fotografie:

Pacient je muž, 74 let, diabetik II. typu, hypertonik, před 5 lety léčený chirurgicky a radioterapií pro karcinom močového měchýře. Nyní byl přijat na neurologické oddělení pro bolesti zad v oblasti bederní páteře. Vyšetření moče bylo provedeno druhý den po přijetí jako vstupní kontrolní vyšetření.

Výsledky provedených testů (moč)

bílkovina 1 arb. j.
 hustota 1028
 krev 1 arb. j.
 leukocyty 1 arb. j.
 pH 5,0
 zákal 1 arb. j.
 ostatní políčka negativní



Všechny preparáty byly zpracovány v souladu s ELCM – European urinalysis guidelines. Scand J Clin Lab Invest, 2000