

Všechny fotografie naleznete (v lepším rozlišení) na stránce <http://www.sekk.cz>

Pro všechny 4 fotografie:

79letá žena, polymorbidní pacientka s chronickou renální insuficiencí (2 roky v dialyzačním programu), ICHS s opakovanou dekompenzací a plicním edémem, hypertenzí 3. stupně a lymfadenopatií nejasné etiologie, byla přijata na interní kliniku ke zrušení staré a založení nové A-V fistule. Vzorek moče byl odebrán při přijetí.

Výsledky provedených testů (moč)

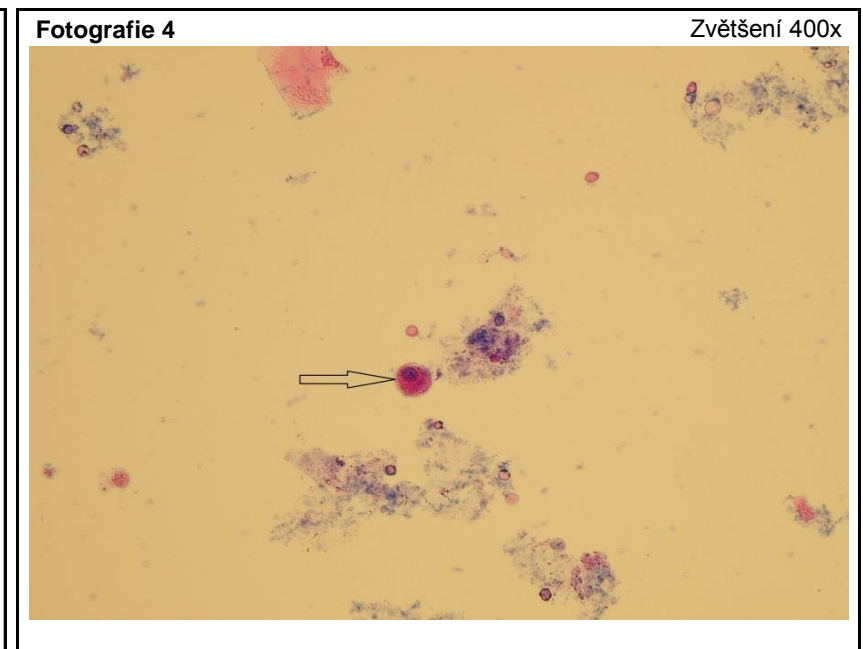
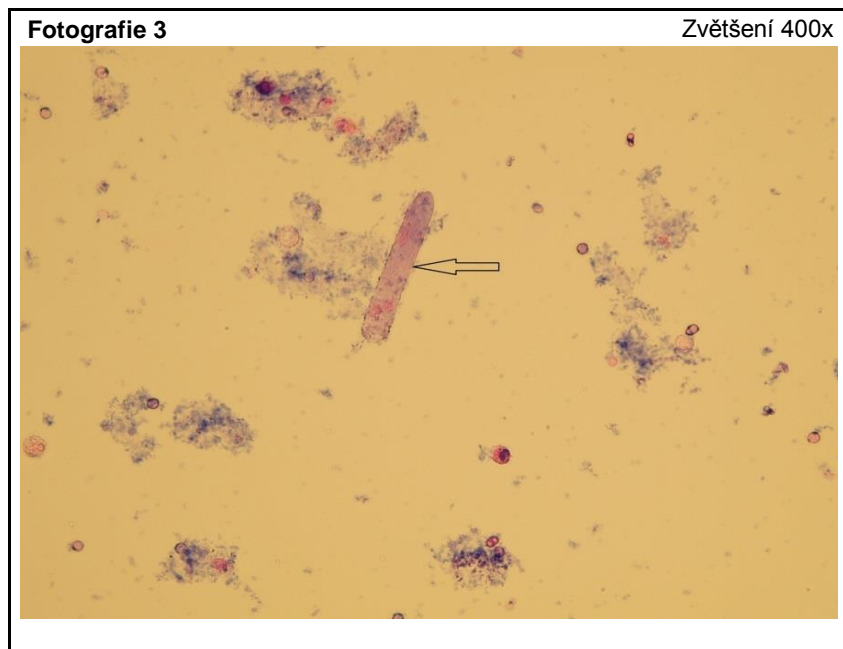
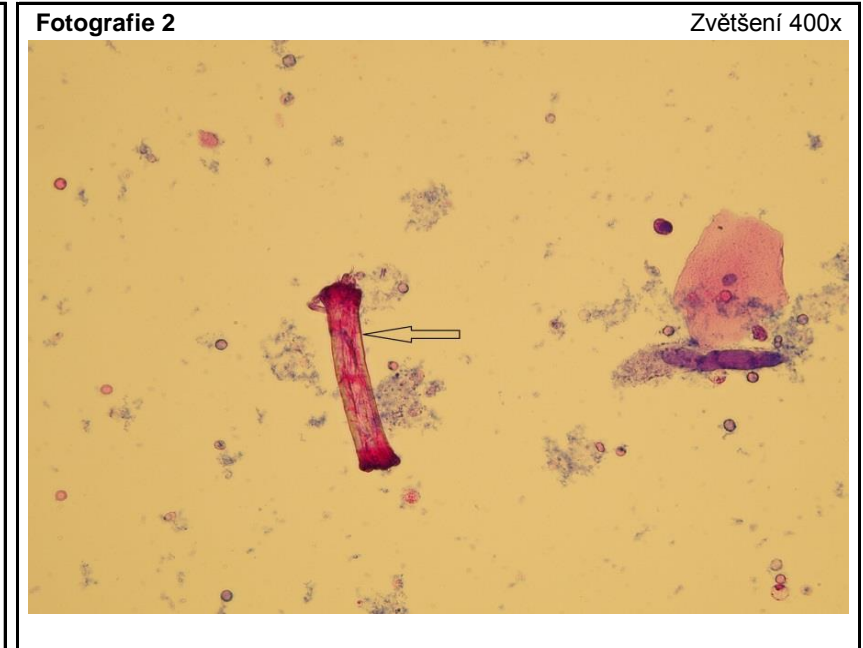
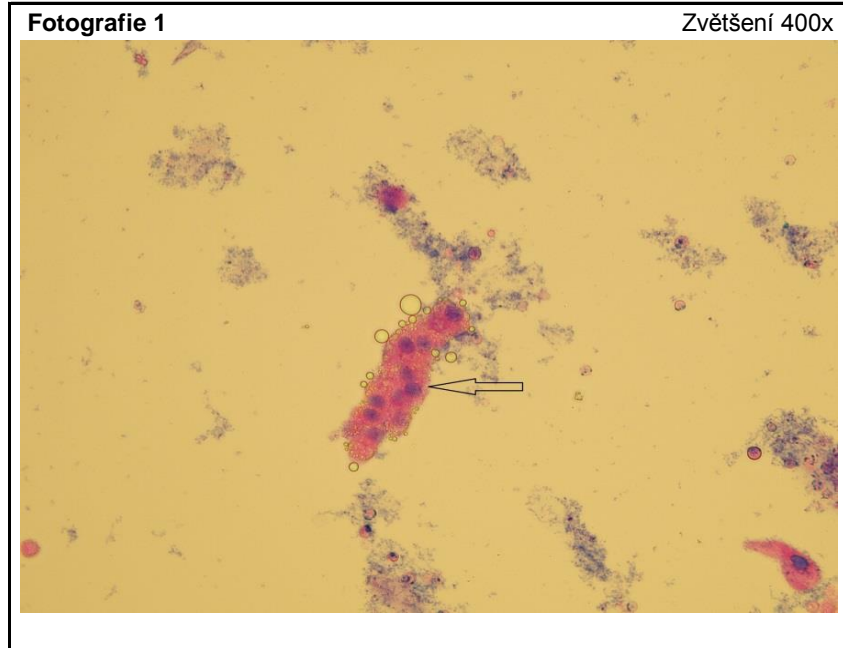
bílkovina 3 arb. j.

hustota 1014

krev 3 arb. j.

pH 5,0

ostatní polička negativní



Všechny preparáty byly zpracovány v souladu s ELCM – European urinalysis guidelines. Scand J Clin Lab Invest, 2000